СМЕШАННАЯ ИНФЕКЦИЯ У ПАЦИЕНТКИ С ДЛИТЕЛЬНЫМ, РЕЦИДИВИРУЮЩИМ УРОГЕНИТАЛЬНЫМ КАНДИДОЗОМ (клинический случай)

MIXED INFECTION IN A PATIENT WITH PROLONGED, RECURRENT UROGENITAL CANDIDIASIS (a case report)

Морева Ж.Г.[1], Гончаров Д.Б.,[2] Миронов А.Ю.[1], Васильев М.М.[3]

[1]ФБУН МНИИ эпидемиологии и микробиологии им. Г.Н. Габричевского, Москва, Россия
[2]ФГБУ ФНИЦ эпидемиологии и микробиологии им. Н.Ф. Гамалеи, Москва, Россия
[3]ФГБУ ГНЦ дерматовенерологии и косметологии, Москва, Россия

Zh.G. Moreva[1], Goncharov D. B.[2], A.Y. Mironov[1], M.M.Vasiliev[3]

[1]The Scientific Research Institute of Epidemiology and Microbiology named after G. N. Gabrichevsky, Moscow, Russia
[2]Federal Research Centre of Epidemiology and Microbiology named after N. F. Gamalei, Moscow, Russia
[3]State Research Centre of Dermatovenerology, Moscow, Russia

Грибы рода Candida являются представителями нормальной микрофлоры слизистой оболочки половых органов у женщин, выделяясь в 10-30% случаев из влагалища здоровых небеременных женщин (рис. 2). В 30% случаев грибы Candida spp. обнаруживаются у женщин, обратившихся к гинекологу с жалобами на выделения из половых путей, а в 53,3% выявляются в микроценозе влагалища при бактериальном вагинозе [1, 2]. Переходу грибов рода Candida из комменсального микроорганизма слизистой оболочки влагалища в патогенного возбудителя способствует ряд факторов, в этом случае у 18,28% женщин развивается кандидозный вульвовагинит [3], который в ряде случаев носит хронический, часто рецидивирующий характер. Рецидивирование вульвовагинального кандидоза объясняется изменениями в составе нормального микробиоценоза половых органов у женщин. Кандидозный вульвовагинит всегда возникает при наличии дисбиоза влагалища, при этом наблюдается снижение уровня Ig A в крови и sIg A в слизистом секрете половых органов и повышение уровня Ig G, Ig M, Ig E, ИЛ 1β, ИЛ 6, ФНОα в крови, по сравнению со здоровыми женщинами [4]. Наличие дисбиоза влагалища считается кофактором развития цервикальной интраэпителиальной неоплазии (CIN), что связано с повышенной восприимчивостью изменённого микробиоценоза влагалища к вирусу папилломы человека (ВПЧ) [5]. В возникновении грибковых заболеваний половых органов и особенно рецидивирующего характера существенную роль играют: нарушение иммунологической реактивности макроорганизма, в этом случае возникает сенсибилизация к аллергенам грибов Candida spp., эндокринные заболевания, применение гормональных препаратов, цитостатиков.

- **Цель исследования**: ***выявить смешанную инфекцию у пациентки с рецидивирующим кандидозом мочеполовых органов.***
- **Материалы и методы.** ***Описывается клинический случай выявления различных возбудителей у больной с длительно протекающим вульвовагинальным кандидозом.***
- **Результаты.** Пациентка Б.Е.В., возраст 33 года, при клиническом обследовании выявлен хронический двухсторонний сальпингоофорит, спаечная болезнь органов малого таза, кандидозный вагинит. В анамнезе диагностированы: с 20 лет нарушение менструального цикла, эктопия шейки матки, с 23 лет трихомонадно-кандидозный вагинит (рис. 1, 3, 4), эндоцервицит, аденомиоз, ВПЧ 35 и 58 тип. Выявлено сопутствующее заболевание – гастродуоденит, наблюдался дисбактериоз кишечника. Пациентка в течение 10 лет постоянно лечилась по поводу неспецифического вагинита, анаэробного вагиноза, кандидозного вагинита, рецидивирующего до 5 раз в год.

• Больная предъявляла жалобы на периодические боли в обеих паховых областях с иррадиацией в поясницу и крестец, на чувство жжения во влагалище и зуд в области наружных половых органов. Во время гинекологического осмотра отмечено наличие умеренных выделений из влагалища, творожистой консистенции, белого цвета.

•В лабораторных анализах выявлено: в анализе крови - повышенное СОЭ, лейкоцитоз, лимфопения; в анализе мочи - лейкоцитурия и бактериурия.

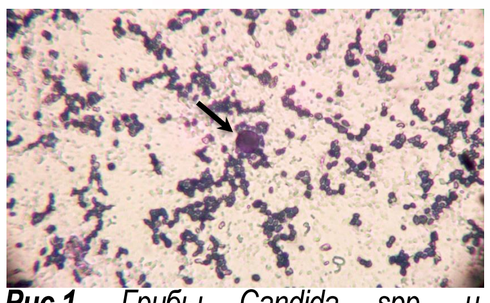

Рис.1. *Грибы Candida spp. и T.vaginalis, выделенные у пациентки. Культуральное исследование вагинального секрета, мазок (х 600). Окраска раствором метиленового синего. В центре видна округлая трихомонада (показана стрелкой).*

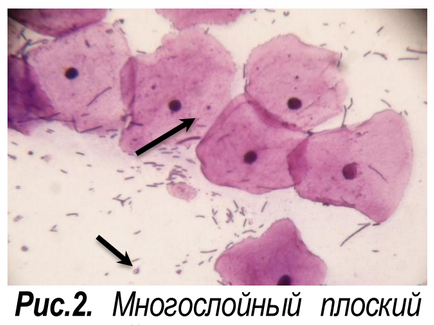

Рис.2. *Многослойный плоский эпителий влагалища и лактобактерии. Мазок из влагалища (х 600). Окраска по Граму.*

•При исследовании отделяемого влагалища и шейки матки микроскопическом методом выявлена кокковая микробиота с преобладанием Staphylococcus spp., во влагалище присутствовал псевдомицелий грибов Candida spp., в шейке матки наблюдался воспалительный процесс. В мазках из уретры выявлялись грибы Candida spp. на фоне грамотрицательной микробиоты. В микробиоценозе влагалища (тест Фемофлор) диагностирован анаэробный дисбиоз с преобладанием Gardnerella vaginalis, Ureaplasma urealyticum, грибов Candida spp., Streptococcus spp., Staphylococcus spp. При помощи лабораторных методов микроскопического, культурального, РНИФ из влагалища и шейки матки была выделена Trichomonas vaginalis (рис. 5, 6, 7). Методом ИФА из сыворотки крови выявлены в диагностическом титре антитела Ig G к Lamblia intestinalis, Ascaris lumbricoides, Candida albicans (титр антител 1:400, коэффициент позитивности 3,86), Aspergillus fumigatus, Borrelia burgdorferi, ВПГ1, ВПГ2, ЦМВ, ВЭБ, ВГЧ 6, Pneumocystis carinii.

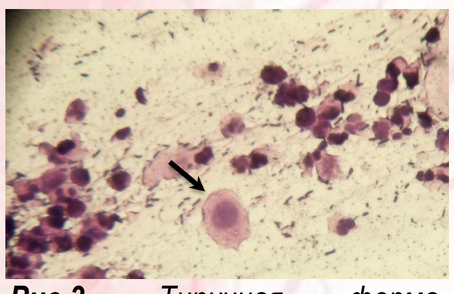

Рис.3. *Типичная форма T.vaginalis (показана стрелкой). на фоне лейкоцитов и эпителиальных клеток. Мазок из влагалища (х 600). Окраска по Граму. Вагинит.*

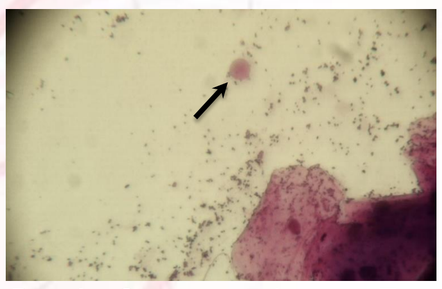

Рис.4. *Округлая форма T.vaginalis (показана стрелкой) на фоне грамположительных кокков и эпителиальных клеток. Мазок из влагалища (х 600). Окраска по Граму. Вагинит.*

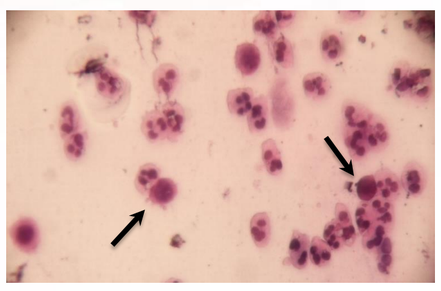

Рис.5. *Различные формы T.vaginalis (показаны стрелкой) среди лейкоцитов. Мазок из влагалища (х 600). Окраска по Граму. Вагинит.*

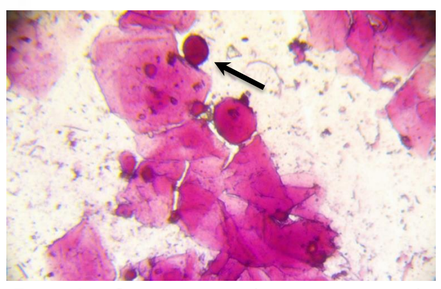

Рис.6. *Округлая (устойчивая) форма T.vaginalis (показана стрелкой) среди эпителия. Мазок из цервикального канала (х 600). Окраска по Граму. Цервицит.*

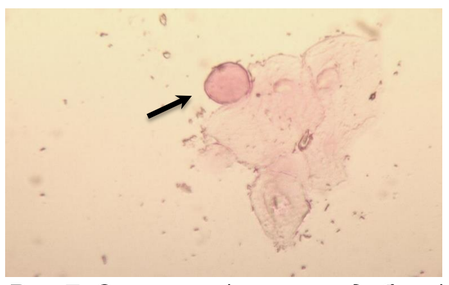

Рис.7. *Округлая (цисто-подобная) форма T.vaginalis (показана стрелкой) среди эпителия. Культуральное исследование вагинального секрета, нативный препарат, подкрашенный раствором фуксина (х 600).*

Выводы.

Описанный клинический случай показывает наличие одновременно нескольких факторов, приводящих к рецидивирующему течению вульвовагинального кандидоза. Первый фактор заключается в наличии у пациентки состояния иммунного дисбаланса, косвенным подтверждением которого явилось выделение антител к Aspergillus fumigatus в высоких диагностических титрах, микробоносительство B. burgdorferi, эндотоксин которой оказывает выраженное системное действие, наличие всех основных герпесвирусов. Другой фактор заключается в наличии у пациентки дисбиоза кишечника и влагалища. Дисбиоз влагалища наблюдается вследствие протекания хронического трихомониаза, приводящего к повышению титра условно-патогенной микробиоты. Следует упомянуть о наличии у больной в анамнезе эндокринных нарушений, на что указывают имеющиеся определённые гинекологические заболевания. Описанный клинический случай указывает на необходимость диагностики у пациенток с рецидивирующим вульвовагинальным кандидозом не только патогенных и условно-патогенных бактерий, обитающих в мочеполовых органах, но и других различных инфектов простейших, паразитов, вирусов, грибов, что будет определять тактику коррекции вульвовагинального кандидоза.

Литература

•Каратюк Т.И. Опыт применения комбинированного препарата, содержащего неомицин, нистатин, преднизолон, тернидазол, при лечении воспалительных заболеваний нижнего отдела гениталий у женщин. // Российский вестник акушера - гинеколога. – 2012. - № 6. – С. 76-80.
•2.Ткаченко Л.В. Значение лечения бактериального вагиноза для профилактики акушерских осложнений. // Гинекология. – 2013. - № 1, том 15. – С. 18-21
•Цветкова А.В., Муртазина Е.А., Маркушева Т.В., Мавзютов А.Р. Сравнительный анализ информативности основных клинических критериев, используемых для диагностики бактериального вагиноза. // Клиническая лабораторная диагностика. – 2015. – Т.60, № 5. – С. 41-44.
•Мураков С.В. Бактериальный вагиноз у пациенток при нарушениях местной иммунологической реактивности. // Российский журнал кожных и венерических болезней. – 2014. - № 1. – С. 62-64.
1.Misra J.S., Srivastava A.N., Gupta H.P. Results of cervical cancer screening in the rural population of Lucknow West, India, through a camp approach. // Acta. Cytol. – 2018. – Vol. 62, N 4. - P. 273-278.

Bankobosv.Ru